Telemedicina
Telemedicine

T. Pablos Jiménez, MÁ. Zapata Victori

Annals d'Oftalmologia 2026;34(4):445-451
doi: 10.18176/annalsoftal.0102

Resumen

La creciente prevalencia de patologías retinianas tratadas con inyecciones intravítreas, como la degeneración macular asociada a la edad (DMAE) neovascular, el edema macular diabético y las oclusiones venosas retinianas, ha incrementado de forma significativa la presión asistencial en oftalmología. En este contexto, la telemedicina emerge como una herramienta capaz de transformar el circuito asistencial completo, desde el cribado y la estratificación inicial del riesgo hasta el seguimiento crónico y la toma de decisiones terapéuticas.
Los programas de cribado telemático permiten identificar pacientes de bajo riesgo y optimizar recursos, mientras que las clínicas virtuales hospitalarias mejoran la eficiencia y reducen los tiempos hasta la inyección sin comprometer los resultados visuales. Además, la monitorización domiciliaria facilita la detección precoz de actividad exudativa y la preservación funcional a largo plazo. La telemedicina redefine el paradigma asistencial hacia un modelo más estratificado, eficiente y centrado en el riesgo individual.

Palabras clave: Telemedicina. Inyecciones intravítreas. Cribado. Clínicas virtuales. Monitorización domiciliaria.

Resum

La creixent prevalença de patologies retinianes tractades amb injeccions intravítries, com la degeneració macular associada a l'edat (DMAE) neovascular, l'edema macular diabètic i les oclusions venoses retinianes, ha incrementat de manera significativa la pressió assistencial en oftalmologia. En aquest context, la telemedicina emergeix com una eina capaç de transformar el circuit assistencial complet, des del cribratge i l'estratificació inicial del risc fins al seguiment crònic i la presa de decisions terapèutiques.
Els programes de cribratge telemàtic permeten identificar pacients de baix risc i optimitzar recursos, mentre que les clíniques virtuals hospitalàries milloren l'eficiència i redueixen els temps fins a la injecció sense comprometre els resultats visuals. A més, la monitorització domiciliària facilita la detecció precoç d'activitat exudativa i la preservació funcional a llarg termini. La telemedicina redefineix el paradigma assistencial cap a un model més estratificat, eficient i centrat en el risc individual.

Paraules clau: Telemedicina. Injeccions intravítries. Cribratge. Clíniques virtuals. Monitorització domiciliària.

Abstract

The increasing prevalence of retinal diseases treated with intravitreal injections, such as neovascular age-related macular degeneration, diabetic macular edema, and retinal vein occlusions, has significantly increased the healthcare burden in ophthalmology. In this context, telemedicine emerges as a tool capable of transforming the entire care pathway, from screening and initial risk stratification to chronic follow-up and therapeutic decision-making.
Tele-screening programs allow identification of low-risk patients and optimization of resources, while hospital-based virtual clinics improve efficiency and reduce time to injection without compromising visual outcomes. In addition, home monitoring facilitates early detection of exudative activity and long-term functional preservation. Telemedicine redefines the care paradigm toward a more stratified, efficient, and risk-centered model.

Keywords: Telemedicine. Intravitreal injections. Screening. Virtual clinics. Home monitoring.

10.1. Telemedicina

Telemedicine

T. Pablos Jiménez, MÁ. Zapata Victori
Hospital Universitario Vall d'Hebron. Barcelona.

Correspondencia:
Miguel Ángel Zapata Victori
E-mail: miguelangel.zapata@vallhebron.cat

Introducción

Las patologías retinianas que requieren tratamiento con inyecciones intravítreas constituyen uno de los principales retos organizativos de la oftalmología moderna. La necesidad de seguimiento frecuente, evaluación estructural mediante tomografía de coherencia óptica (OCT) y ajustes terapéuticos individualizados, genera una elevada carga asistencial.

La telemedicina introduce un cambio estructural en este paradigma. Su aplicación no se limita al seguimiento remoto, sino que abarca todo el recorrido del paciente: cribado poblacional, estratificación de riesgo, monitorización domiciliaria y toma de decisiones terapéuticas virtuales (Figura 1). La evidencia disponible permite analizar cómo estos distintos niveles de intervención pueden modificar de forma sustancial el manejo de patologías que implican inyecciones intravítreas[1,2].

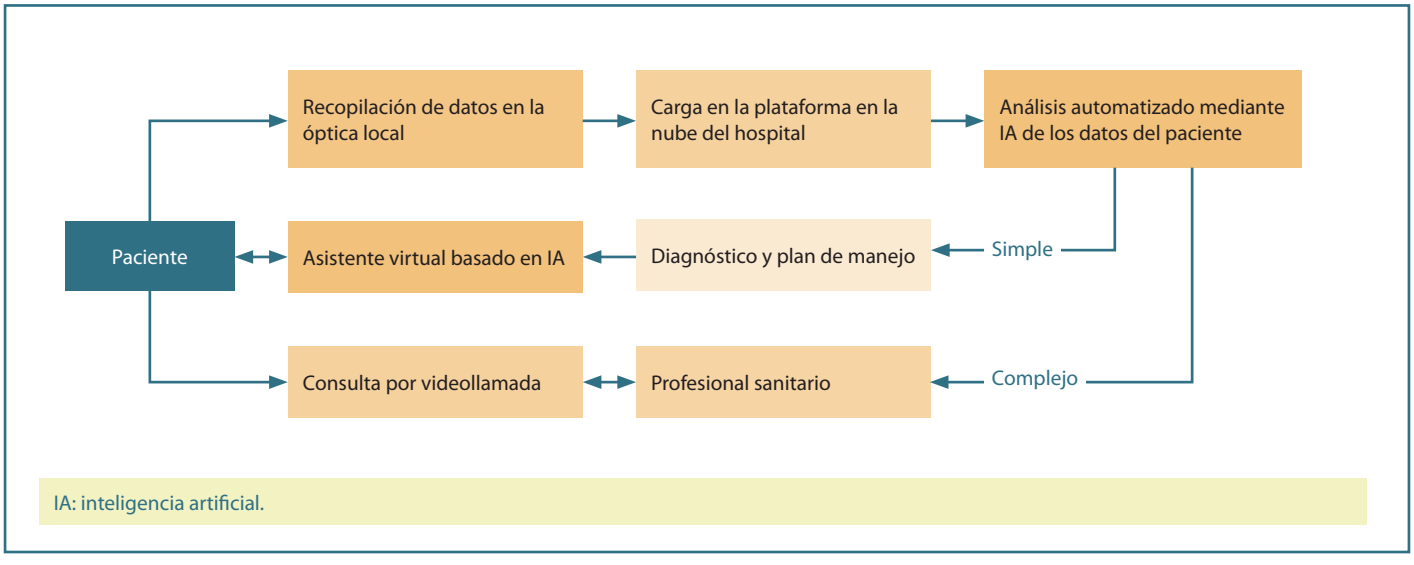

Figura 1. Modelo de circuito telemático híbrido. El recuadro de línea discontinua hace referencia al circuito automatizado, que podría realizarse sin necesidad de intervención por parte del oftalmólogo. (Basado en el artículo de Li *et al.*[2]).

Telemedicina en diagnóstico y cribaje

Los programas de cribado telemático constituyen la primera barrera organizativa en el manejo de enfermedades retinianas. El cribado de retinopatía diabética mediante telemedicina representa uno de los ejemplos más consolidados y exitosos de implementación de modelos teleoftalmológicos a gran escala.

En España, al igual que en Reino Unido y otros países europeos, los programas poblacionales basados en retinografía digital no midriática en atención primaria llevan más de una década funcionando de forma estructurada. Estos sistemas permiten la adquisición de imágenes (habitualmente retinografías, aunque ya se están incorporando otras imágenes, como la OCT), con evaluación diferida por médicos de familia, endocrinólogos u oftalmólogos a través de plataformas digitales. En caso de hallazgos patológicos o de imágenes no valorables por calidad insuficiente, el paciente es derivado para exploración presencial especializada. Este modelo garantiza una amplia cobertura poblacional y favorece la detección precoz de casos tratables.

Además, el cribado dirigido a población diabética permite identificar otras patologías, como la DMAE, realizando así un cribado oportunista que optimiza el rendimiento diagnóstico del circuito asistencial. La experiencia acumulada demuestra que estos programas no solo son factibles y coste-efectivos, sino que mejoran progresivamente su rendimiento diagnóstico, reducen la proporción de imágenes no evaluables y permiten identificar la mayoría de los casos en estadios leves o muy leves.

El estudio de Modjtahedi *et al.*[3] analizó, dentro de un programa de cribado telemático de retinopatía diabética, la incidencia de intervenciones retinianas en los dos años posteriores en pacientes con mínima o nula retinopatía basal. De los más de 116.000 pacientes evaluados, la necesidad de tratamiento en el seguimiento fue excepcionalmente baja (<0,1% anual), lo que confirma que los pacientes clasificados como de bajo riesgo presentan una probabilidad muy reducida de requerir intervención a corto y medio plazo. Estos resultados refuerzan que el cribado remoto no solo permite detectar la enfermedad, sino también estratificar de forma segura el riesgo poblacional, respaldando la posibilidad de espaciar controles sin incrementar eventos adversos.

En los últimos años, la incorporación de inteligencia artificial ha supuesto un paso adicional en este modelo ya consolidado. Estudios en condiciones clínicas reales han validado algoritmos automatizados con sensibilidad comparable a la evaluación humana entrenada para la detección de retinopatía diabética. En nuestro entorno, proyectos como DORIA (diagnóstico oftalmológico robotizado por inteligencia artificial) representan una evolución del concepto clásico de cribado, al integrar en un único dispositivo múltiples pruebas objetivas y algoritmos de inteligencia artificial que permiten realizar una estratificación estructural y funcional en pocos minutos. De forma complementaria, iniciativas como el Proyecto Quixote de Topcon han desarrollado plataformas digitales que conectan atención primaria y especializada, estructurando el flujo asistencial mediante cribado masivo, interpretación remota y derivación protocolizada. Este enfoque resulta especialmente relevante en patologías con potencial evolución hacia estadios que requieran inyecciones intravítreas, ya que optimiza la asignación de recursos especializados hacia pacientes con mayor probabilidad de progresión[1,2].

En conjunto, la evidencia disponible y la experiencia acumulada indican que el cribado y diagnóstico mediante telemedicina no solo es técnicamente viable, sino clínicamente seguro y organizativamente estratégico: permite identificar precozmente a los pacientes que requieren atención especializada y libera capacidad asistencial al evitar la sobrecarga en pacientes de bajo riesgo.

Monitorización domiciliaria

La detección precoz de la conversión a formas exudativas en la DMAE neovascular es determinante para preservar la agudeza visual. Existen estudios que han demostrado que la monitorización domiciliaria (*home monitoring*), tanto mediante herramientas funcionales como mediante sistemas estructurales basados en OCT con apoyo de inteligencia artificial, permite identificar signos de actividad neovascular en fases más tempranas que el modelo convencional basado exclusivamente en visitas periódicas.

En el estudio ALOFT[4], realizaron monitorización domiciliaria mediante un sistema de autoseguimiento (prueba de agudeza de Vernier [*Vernier acuity test*] para cambios en agudeza visual). Los resultados se enviaban automáticamente a un centro de monitorización que mediante un algoritmo detectaba los cambios significativos respecto al patrón basal y, en caso de sospecha de conversión a DMAE neovascular, se generaba una alerta para la evaluación presencial.

Esta monitorización permitió detectar la conversión neovascular con mejor preservación funcional. En el seguimiento a largo plazo

(hasta cinco años), los pacientes que iniciaron tratamiento tras la detección mediante monitorización domiciliaria mantuvieron mejores niveles de agudeza visual comparados con cohortes históricas. Este beneficio se relaciona con el diagnóstico en fases más precoces y con menor deterioro funcional acumulado.

Por otro lado, en el estudio de Leng *et al.*[5], se validó longitudinalmente un algoritmo de inteligencia artificial aplicado a OCT domiciliaria en pacientes con DMAE neovascular. En este caso, los autores se centraron en un modelo de OCT estructural autooperada por el propio paciente en su domicilio, integrada con un algoritmo capaz de detectar y cuantificar automáticamente biomarcadores de actividad exudativa, como el fluido intrarretiniano y subretiniano, así como variaciones dinámicas del grosor macular central. En este modelo, el paciente realizó las exploraciones en casa mediante un dispositivo compacto diseñado para autoadquisición, sin necesidad de acudir al hospital para cada evaluación estructural. Las imágenes fueron transmitidas y analizadas de forma automatizada, generando alertas ante la detección de recurrencia neovascular.

Este enfoque supuso un cambio sustancial respecto a la monitorización funcional, al permitir la evaluación directa de la anatomía retiniana y el seguimiento longitudinal individualizado de los cambios estructurales. El algoritmo mostró capacidad consistente para detectar actividad exudativa y cambios estructurales relevantes a lo largo del tiempo, reforzando la fiabilidad del modelo remoto.

La monitorización domiciliaria reduce la dependencia exclusiva de las visitas presenciales periódicas y permite una vigilancia continua, centrada en el riesgo dinámico del paciente. Este modelo es particularmente relevante en enfermedades crónicas tratadas con inyecciones intravítreas, donde el intervalo entre visitas puede condicionar el pronóstico visual.

A la luz de esta evidencia, la monitorización domiciliaria no debe considerarse una herramienta complementaria opcional, sino una estrategia emergente que progresivamente debería integrarse en los modelos asistenciales de pacientes con riesgo de progresión a formas exudativas.

Modelos híbridos de seguimiento

La transición hacia modelos de atención virtual en patología retiniana no ha sido abrupta, sino el resultado de una evolución progresiva en soluciones digitales aplicadas a la DMAE. La revisión de Busquets *et al.*[6] describió más de 25 años de desarrollo tecnológico en monitorización domiciliaria, evidenciando el paso desde herramientas funcionales simples hasta sistemas estructurales avanzados basados en OCT con análisis automatizado mediante inteligencia artificial. Esta evolución tecnológica sentó las bases para replantear no solo la monitorización en el domicilio, sino también la organización del seguimiento hospitalario.

En este contexto, el modelo de clínicas virtuales implementado en Leicester representó un punto de inflexión organizativo[7]. La transición desde un modelo presencial convencional hacia clínicas virtuales para pacientes en tratamiento inhibidor del factor de crecimiento endotelial vascular permitió reducir significativamente el intervalo medio entre visitas (de 6,9 a 5,3 semanas), aumentar el porcentaje de pacientes que alcanzaron una mejoría superior a 15 letras y disminuir el tiempo total de permanencia en el hospital (Figura 2). Todo ello se logró sin incremento de complicaciones relevantes, manteniendo la seguridad clínica. El modelo se basó en la adquisición protocolizada de agudeza visual y OCT por personal entrenado, con revisión diferida por un especialista en retina, separando así la recogida de datos de la decisión terapéutica.

Posteriormente, en el contexto de la pandemia por COVID-19, Aweidah *et al.*[8] describieron un modelo híbrido que combinaba adquisición de OCT y revisión remota, permitiendo mantener la continuidad asistencial durante periodos de cuarentena sin comprometer la seguridad ni la eficacia terapéutica. Este escenario aceleró la adopción de modelos que minimizan el contacto físico sin abandonar el control estructural de la enfermedad.

En paralelo, se evaluó la robustez clínica de la toma de decisiones basada predominantemente en OCT. El estudio de Zvi *et al.*[9] analizó la concordancia entre decisiones presenciales completas y decisiones virtuales fundamentadas en OCT en pacientes con DMAE neovascular (Figura 3). La concordancia alcanzó el 74,6% antes de revelar la agudeza visual y el 71,6% tras incorporarla al modelo virtual. Solo el 2,95% de los casos modificó la decisión terapéutica tras conocer la agudeza visual, y la mayoría de las discrepancias no implicaron cambios clínicamente relevantes en la conducta terapéutica. Estos resultados sugirieron que la OCT constituye el pilar central en la toma de decisiones en muchos escenarios clínicos, especialmente en regímenes *treat and extend*.

De forma complementaria, Islam *et al.*[10] demostraron que la monitorización visual mediante aplicaciones basadas en el teléfono

inteligente o *smartphone* permitió detectar de manera precoz empeoramientos funcionales asociados a actividad estructural que requería inyección intravítrea, facilitando una intervención anticipada. Este enfoque reforzó la idea de que la telemedicina puede actuar tanto a nivel estructural como funcional en el seguimiento de enfermedades maculares.

En conjunto, la evidencia acumulada muestra que la integración progresiva de herramientas digitales permite optimizar recursos.

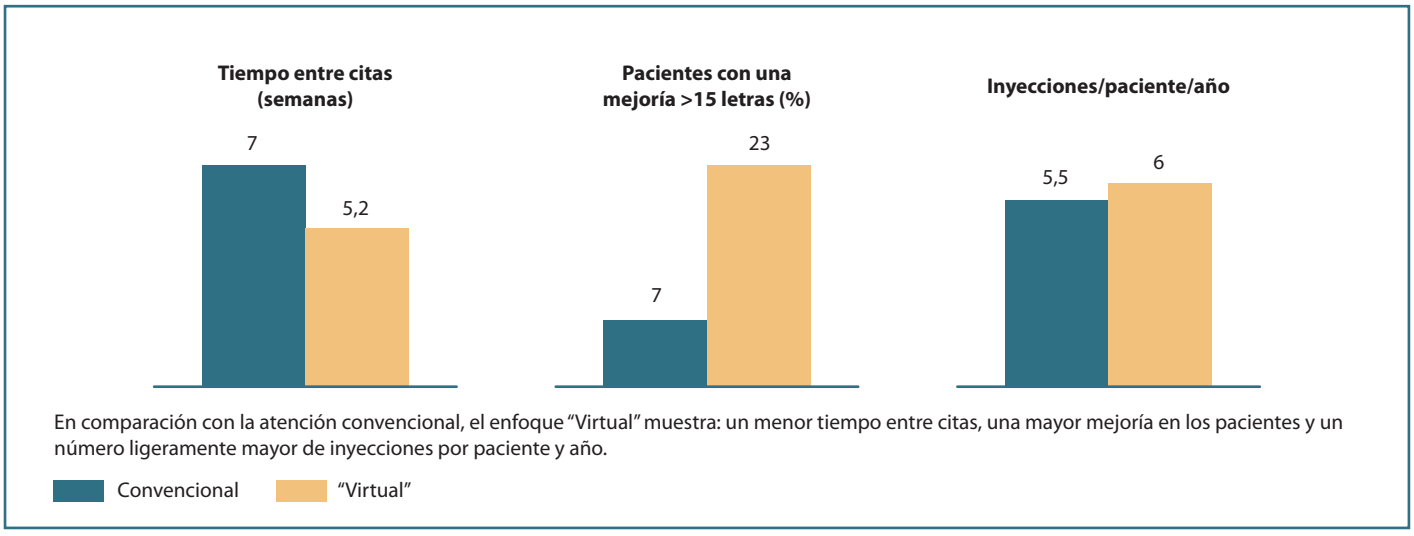

Figura 2. Gráfico de las diferencias antes y después de la implementación de la "clínica virtual" basándonos en los resultados de Tsaousis *et al.*[7].

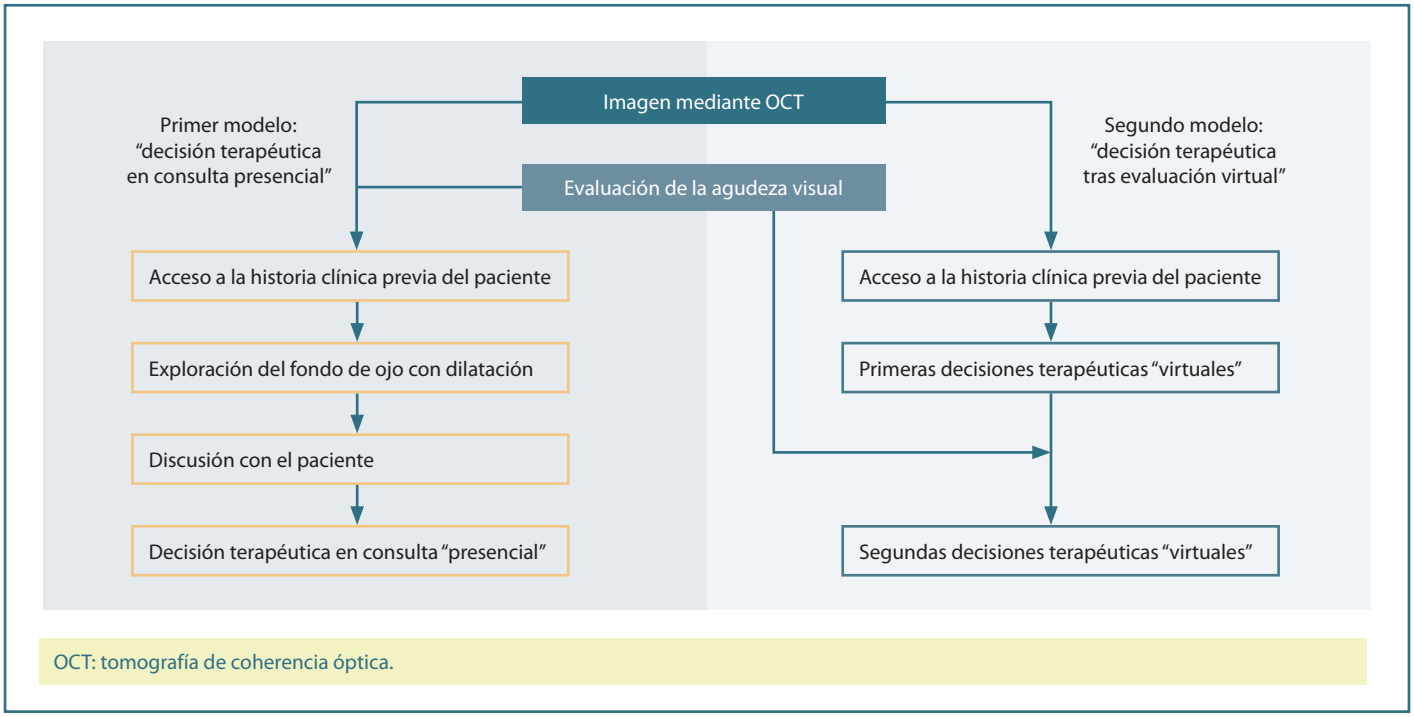

Figura 3. Modelo presencial frente a modelo de consulta a distancia (evaluación virtual de tomografía de coherencia óptica).

Discusión

La telemedicina no constituye únicamente una herramienta tecnológica adicional en el manejo de enfermedades retinianas tratadas con inyecciones intravítreas, sino que introduce una transformación estructural en múltiples niveles del proceso asistencial.

En primer lugar, impacta en la estratificación inicial del riesgo poblacional. La evidencia disponible demuestra que los pacientes con afectación retiniana mínima o ausente presentan una probabilidad extremadamente baja de requerir intervención en los dos años siguientes[3]. Este hallazgo permite replantear los intervalos de seguimiento y redistribuir recursos hacia pacientes con mayor riesgo de progresión, optimizando la capacidad asistencial sin comprometer la seguridad clínica.

En segundo lugar, la telemedicina facilita el diagnóstico precoz mediante monitorización domiciliaria continua. Los sistemas de seguimiento remoto, tanto funcionales como estructurales, permiten detectar actividad exudativa en fases más tempranas, reduciendo el deterioro funcional acumulado y favoreciendo mejores resultados visuales a largo plazo. Este modelo desplaza el enfoque tradicional basado en visitas periódicas hacia una vigilancia dinámica centrada en la actividad biológica real de la enfermedad.

En tercer lugar, la evidencia sugiere que la decisión terapéutica basada en OCT presenta una alta concordancia con la evaluación presencial completa, especialmente en pacientes en regímenes de mantenimiento o *treat and extend*. La elevada concordancia observada entre decisiones presenciales y virtuales indica que la OCT constituye el eje central en la toma de decisiones clínicas en muchos escenarios, lo que permite racionalizar la necesidad de exploraciones completas en todas las visitas sin menoscabo de la calidad asistencial.

Finalmente, la implementación de clínicas virtuales hospitalarias ha demostrado mejorar la eficiencia organizativa, reduciendo tiempos hasta el tratamiento, acortando la duración de las visitas y manteniendo los resultados visuales. La separación entre adquisición de datos y revisión especializada permite optimizar el uso del tiempo médico y adaptar el sistema a una demanda creciente.

La incorporación de inteligencia artificial añade una capa adicional de automatización que mejora la reproducibilidad diagnóstica y reduce la variabilidad interobservador[1,2,5], consolidando un modelo asistencial más eficiente, escalable y centrado en el riesgo individual del paciente.

En los próximos años, la telemedicina probablemente evolucionará hacia modelos aún más descentralizados y accesibles. Es previsible la extensión de herramientas automatizadas para el cribado y el diagnóstico a entornos fuera de la consulta tradicional, como farmacias, ópticas, medicina laboral o unidades móviles, ampliando así la capacidad de detección precoz más allá de la atención primaria convencional. Paralelamente, se está trabajando en el desarrollo de dispositivos autooperados más compactos y asequibles, lo que podría generalizar la monitorización domiciliaria y favorecer un seguimiento estructural continuo, especialmente en áreas densamente pobladas o con elevada carga asistencial. Asimismo, la tendencia en el seguimiento oftalmológico apunta hacia modelos híbridos con mayor integración de visitas telemáticas, plataformas seguras de comunicación médico-paciente y revisión remota de pruebas, consolidando un sistema más flexible, conectado y adaptado a las necesidades reales de cada perfil de riesgo.

Conclusión

La telemedicina ha emergido como un elemento transformador en el manejo de patologías retinianas que requieren inyecciones intravítreas. La combinación de cribado inteligente, monitorización domiciliaria apoyada en la inteligencia artificial y las clínicas virtuales configura un modelo híbrido más eficiente y sostenible para afrontar la creciente carga asistencial, con resultados clínicos comparables, e incluso superiores, al modelo tradicional.

El futuro del manejo de las enfermedades retinianas tratadas con inyecciones intravítreas probablemente se sustentará en esta combinación de tecnología y supervisión especializada, consolidando un modelo más eficiente, escalable y sostenible, para afrontar la creciente carga asistencial.

Puntos clave

- La telemedicina podría reducir la sobrecarga asistencial en las patologías retinianas tratadas con inyecciones intravítreas mediante cribado remoto y estratificación segura del riesgo, permitiendo espaciar controles en pacientes de bajo riesgo.

- La monitorización domiciliaria (funcional y estructural, con inteligencia artificial) posibilita la detección precoz de actividad exudativa, lo que se traduce en mejores resultados visuales y preservación funcional a largo plazo.
- Las clínicas virtuales y los modelos híbridos mejoran la eficiencia del sistema sanitario, reducen el tiempo hasta el tratamiento y mantienen resultados clínicos comparables al modelo presencial, con la OCT como eje central de la toma de decisiones.

Bibliografía

1. Ramessur R, Raja L, Kilduff CLS, Kang S, Li JPO, Thomas PBM, *et al.* Impact and Challenges of Integrating Artificial Intelligence and Telemedicine into Clinical Ophthalmology. *Asia Pac J Ophthalmol*. 2021;10(3):317-27.
2. Olivia Li JP, Liu H, Ting DSJ, Jeon S, Chan RVP, Kim JE, *et al.* Digital technology, tele-medicine and artificial intelligence in ophthalmology: A global perspective. *Prog Retin Eye Res*. 2021;82(1):100900.
3. Modjtahedi BS, Theophanous C, Chiu S, Luong TQ, Nguyen N, Fong DS. Two-Year Incidence of Retinal Intervention in Patients With Minimal or No Diabetic Retinopathy on Telemedicine Screening. *JAMA Ophthalmol*. 2019;137(4):445-8.
4. Mathai M, Reddy S, Elman MJ, Garfinkel RA, Ladd B, Wagner AL, *et al.* Analysis of the Long-term Visual Outcomes of ForeseeHome Remote Telemonitoring: The ALOFT Study. *Ophthalmol Retina*. 2022;6(10):922-9.
5. Leng T, Leung EH, Mukkamala SK, Taban MR, Havilio M, Nahen K, *et al.* Longitudinal Validation of the Artificial Intelligence Algorithm in Home OCT for Age-Related Macular Degeneration— Report 3. *Ophthalmol Sci*. 2026;6(2):100907.
6. Busquets MA, Garfinkel RA, Sambhara D, Mohan N, Nahen K, Benyamini G, *et al.* Home Monitoring for the Management of Age-Related Macular Degeneration: A Review of the Development and Implementation of Digital Health Solutions over a 25-Year Scientific Journey. *Medicina*. 2025;61(12):2193.
7. Tsaousis KT, Empeslidis T, Konidaris VE, Kapoor B, Deane J. The concept of virtual clinics in monitoring patients with age-related macular degeneration. *Acta Ophthalmol*. 2015;94(5):e353-5.
8. Aweidah H, Safadi K, Jotkowitz A, Chowers I, Levy J. Hybrid Telehealth Medical Retina Clinic Due to Provider Exposure and Quarantine During COVID-19 Pandemic. *Clin Ophthalmol*. 2020;14:3421-6.
9. Zvi D, Zur D, Schwartz S, Cohen S, Saranga A, Loewenstein A, *et al.* Additive Value of a Face-to-Face Visit to Virtual Remote Decision in Patients with Neovascular Age-Related Macular Degeneration. *Ophthalmologica*. 2022;245(4):385-92.
10. Islam M, Stafford Sansome, Das R, Marko Lukić, Yi K, Gavin Sw Tan, *et al.* Smartphone- based remote monitoring of vision in macular disease enables early detection of worsening pathology and need for intravitreal therapy. *BMJ Health Care Inform*. 2021;28(1):e100310.